تغییرات مورفولوژیکی و پروتئینی در غدد بزاقی بناگوشی و تحت فکی خوکچه هندی تحت تأثیر ایزوپرنالین

● دکتر سیدهادی منصوری – استادیار دانشکده دامپزشکی دانشگاه شیراز
● دکتر مهدی صائب – استادیار دانشکده دامپزشکی دانشگاه شیراز
● دکتر محمود اکبریان – دانش آموخته دانشکده دامپزشکی دانشگاه شیراز

چکیده

ایزوپرنالین[1] یک داروی بتا ـ آدرنـرژیک[2] و متعلق بـه خـانواده کـاتکول آمـینها[3] مـی‌باشد. تجویز طولانی مدت و مداوم این دارو به حیواناتی نـظیر مـوش صـحرایـی، مـوش آزمـایشگاهی و هامستر، باعث به وجود آمدن تغییراتی در غـدد بزاقی بناگـوشی و تـحت فکـی ایـن حـیوانـات می‌گردد. در تحقیق حاضر در اثـر تـزریق داروی ایـزوپرنالین بـه خـوکچه هـندی تـغییرات مـورفولوژیکی شـامل هـیپرتروفی[4] مشـخص سلولهای تشکیل دهنده واحدهای ترشحی، کـم شدن وسعت بافت همبند بین قطعات تـرشحی و بزرگ شدن قطعات ترشحی به وجود آمـده، ولی تغییری در سلولهای مجاری ترشحی دیده نشد.

نتایج بیوشیمیایی شامل کم شدن پـروتئین تام[5] غده بناگوشی و زیاد شدن پروتئین تام غده تحت فکی و به وجـود آمـدن یک بـاند جـدید و قـویتر شـدن بـعضی از بـاندهای حـاصل از الکتروفورز پروتئین‌های غده بزاقی تـحت فکـی بـود. نـتایج هـیستوشیمیایی نشـان داد کـه سلولهای تشکیل دهـنده واحـدهای تـرشحی و مجاری فاقد مواد موکوپلی ساکاریدی اسـیدی و خنثی بوده و در اثر تزریق ایزوپرنالین نیز تغییری در آنها به وجود نیامد.

مقدمه

تحریک گیرنده‌های بتا ـ یک در غدد بزاقی تـوسط مواد سمپاتومیمتیک مانند ایزوپرنالین بـاعث تـغییر در ترشح و ترکیب بزاق در بعضی از حیوانات می‌گردد.

در اثر تجویز کوتاه مدت ایزوپرنالین مقدار زیادی از پروتئین‌های ترشحی که داخل گرانولهای تـرشحی قـرار دارنـد، از طـریق مکـانیزم اگـزوسیتوز[6] از سـلولهای ترشحی غده بناگوشی موش صحرایی خارج گـردیده‌انـد (۲۴ و ۲۶).

این تزریق در موش صحرایی باعث آزاد شدن بـیش از ۹۸٪ آمیلاز موجود در غده بناگوشی گشـته و cAMP مربوط به آن کم می‌گردد (۹ و ۱۲).

در اثر تجویز طـولانی مـدت ایـزوپرنالین، تـغییرات عمده‌ای در غدد بزاقی بناگوشی و تحت فکـی بـعضی از حیوانات اتفاق می‌افتند که این تغییرات عبارتند از:

۱- هیپرپلازی[7] و هیپرتروفی غدد بزاقی:

تـزریق تکراری و طـولانی مـدت ایـزوپرنالین بـه مـوش آزمـایشگاهی و مـوش صـحرایی بـاعث هـیپرتروفی و هیپرپلازی غدد بزاقی بناگوشی و تحت فکـی مـی‌گردد. تـزریق بـه مـوش آزمـایشگاهی بـه مـدت ۱۷ روز بـاعث می‌شود که وزن غدد بزاقی حدود ۵ برابر قـبل از تـزریق گردد. این تغییر وزن غدد بواسطهٔ افزایش تقسیم سلولی و هیپرتروفی سلولهای ترشحی می‌باشد (۲۵).

هیپرپلازی تنها در روزهای اولیه تزریق رل مـهمی را در بزرگ شـدن غـدد بـازی مـی‌کند و افـزایش اصـلی و بـعدی وزن غـدد در اثـر هـیپرتروفی سـلولی مـی‌باشد (۲۱).

۲- تـغییر در سـاختمان و تـرکیب شـیمیایی گرانولهای ترشحی (۳ و ۱۱ و ۱۶).

۳- سـنتز پـروتئین‌های غـنی از اسـید آمـینه پرولین[8] (P.R.Ps):

غـدد بـزاقـی تـعدادی از پسـتانداران، پـروتئین‌های خاصی را سنتز می‌نمایند که حاوی مقدار زیادی از اسید آمینه‌های پرولین، گلیسین و گلوتامین می‌باشند.

این گروه پروتئین‌ها براساس خـواص بـیوشیمیایی به ۳ گروه اسیدی، قلیایی و گلیکوزیدی تقسیم می‌گردند (۸ و ۲۲).

در انسان حدود ۷۰٪ پروتئین‌های بزاق از P.R.Ps تشکـیل شـده است در حـالی کـه آلفـا ـ آمـیلاز ۳۰٪ بـاقیمانده پـروتئین‌های بـزاق را تشکـیل مـی‌دهد (۸ و ۱۳).

تـزریق ایـزوپرنالین بـه حـیوانـاتی نـظیر مـوش صحرایی، موش آزمایشگاهی و هامستر به مدت طولانی بـاعث افـزایش P.R.Ps و هـمچنین سـاخته شـدن گروههای جدیدی از این پروتئین‌ها شده‌اند که در حالت طبیعی وجود نداشته‌اند (۴ و ۱۵ و ۱۶ و ۱۷).

داروی ایزوپرونالین از طریق فعال کردن گیرنده‌های بتا ـ آدرنـرژیک و تـغییر در مـیزان cAMP بـاعث تـنظیم خانواده‌های ژنی مربوط به P.R.Ps می‌گردد (۱۸).

۴- اثر داروی ایزوپرنالین بر ساخت و ترشح آمیلاز:

براساس آزمایشاتی که بر روی غده بزاقی بناگـوشی موش صحرایی صورت گرفته است، مشخص شده که بعد از تزریق ایزوپرنالین حدود ۸۲٪ از آمیلاز غده در مـدت ۳۰ دقیقه از غده خارج می‌گردد (۲۷).

مـطالعاتی کـه بـا اسـتفاده از داروهـای انـتخابی تحریک کننده گیرنده‌های بتا ـ یک و بتا ـ دو بر روی غده بناگوشی موش صحرایی صورت گرفته است، مشخص گـردیده کـه تـحریک تـرشح آمـیلاز عـمدتاً از طـریق گیرنده‌های بتا ـ یک صورت می‌گیرد (۱۰ و ۱۲).

تـجویز طـولانی مـدت ایـزوپرنالین بـاعث کـاهش cAMP آلفا ـ آمیلاز و در نتیجه تغییر در mRNA مربوط به آن و کاهش ساخت آلفا ـ آمیلاز می‌گردد (۳).

مواد و روشها

۲۰ عـدد خـوکچه هـندی ـ داروی ایـزوپرنالین ـ سـرنگ و سـرسوزن ـ مـواد و وسـایل مـورد نـیاز بـرای عـملیات بـافت شـناسی و تـهیه مـقاطع بـافتی ـ رنگ‌آمـیزیهای هـماتوکسیلین ـ ائـوزین (H&E)، پریودیک اسید شیف (PAS)، آلسین بلو ـ مواد مورد نیاز جـهت سـنجش پـروتئین تـام بـه روش لوری ـ مـواد شیمیایی مورد نیاز برای الکتروفورز ژل‌پلی‌آکـریل‌آمید (SDS-PAGE) دستگاه الکتروفورز از نوع LKB، رنگهای کوماسی بلو ـ فرمالدئید و نقره بـرای رنگ‌آمـیزی ژلها و تـفکیک بـاندها ـ پـروتئین استاندارد ساخت شـرکت Pharmacia.

جهت انجام آزمایش، ۲۰ عدد خوکچه هـندی نـر و حدوداً ۸ ماهه از نژاد انگلیسی انتخاب گردیدند.

حیوانات به دو گروه ۱۰ تایی تقسیم شده، به گـروه اول روزانـه ۰/۱ مـیلی‌گرم داروی ایـزوپرنالین کـه در ۲ سی‌سی آب مقطر حل شده بود از طریق داخـل صـفاقی به مدت ۲۰ روز و هر روز یک مرتبه، تزریق گردید.

گروه دوم نیز به عنوان شاهد در نظر گرفته شـده و روزانه ۲ سی‌سی آب مـقطر از طـریق داخـل صـفاقی بـه مدت ۲۰ روز و هر روز یک مرتبه به آنان تزریق گردید.

بعد از ۲۰ روز کلیهٔ حیوانات به وسـیلهٔ اتـر بـیهوش شده و غده بـزاقـی بـناگـوشی و تـحت فکـی از سـر جـدا گردیده و توسط سرم فیزیولوژی کاملاً شسته شدند.

پس از آن غدد به طور جداگانه وزن شده و تغییرات ظاهری آنان ثبت گردید.

غدد سـمت راست بـرای مـطالعات بـافت شـناسی و غدد سـمت چپ بـرای آزمـایشات بـیوشیمیایی انـتخاب گردیدند.

غدد سمت راست فیکس شده و از آنان اسلایدهای مـیکروسکوپی تـهیه گـردید. ایـن اسـلایدها بـا سـه رنگ‌آمیزی هماتوکسیلین ـ ائوزین، آلسین بلوو پریودیک اسید شیف رنگ‌آمیزی شدند.

از غدد سمت چپ به وسیلهٔ ازت مایع، عصاره بافتی تهیه گردیده و پروتئین تام بـه روش لوری انـدازه‌گـیری گردید.

قسمتی از عصاره بافتی نیز تحت عمل الکـتروفورز ژل پـلی‌آکـریل آمـید در حـضور دتـرژنت یـونی سـدیم دودسیل سولفات (SDS-PAGE) قرار گرفته و در پایان ژل‌ها بـا رنگ‌آمـیزیهای کـوماسی‌بلو، فـرمالدئید و نـقره رنگ‌آمیزی شدند و با استفاده از نمونه‌های استاندارد بـا وزن مـولکولی مشـخص، جـرم مـولکولی پـروتئین یـا پلی‌پپتید، تعیین گردید.

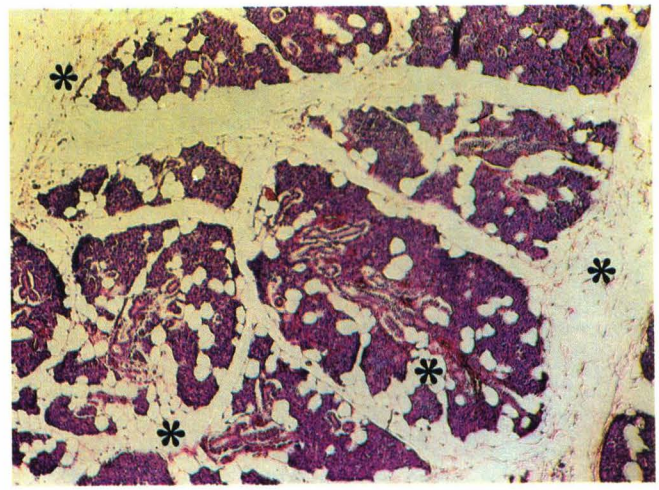

تصویر ۱: غده بناگوشی خوکچه هندی قبل از تزریق دارو: کپسول، بافت همبند بین قطعات ترشحی و بافت همبند بینابینی شامل الیاف کلاژن ظریف و حاوی مقدار زیادی سلولهای چربی (*) می‌باشند. قطعات ترشحی به صورت قطعات کوچک و بزرگ دیده می‌شوند (H&E).

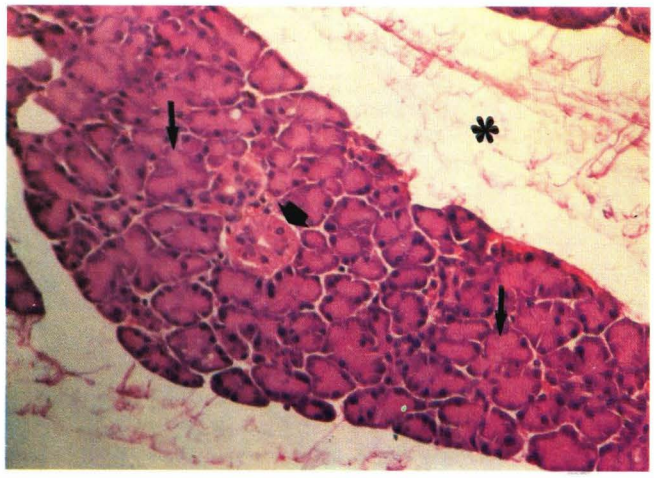

تصویر ۳: غده تحت فکی خوکچه هندی قبل از تزریق دارو: بافت همبند شامل الیاف کلاژن ظریف و چربی است (*). واحدهای ترشحی به صورت لوله‌ای آسینی مرکب بوده و حاوی سلولهای سروزی خالص می‌باشند (نوک فلش‌های تیره). در تصویر مقطع دو مجرای ترشحی نیز دیده می‌شود (سرفلش تیره) (H&E).

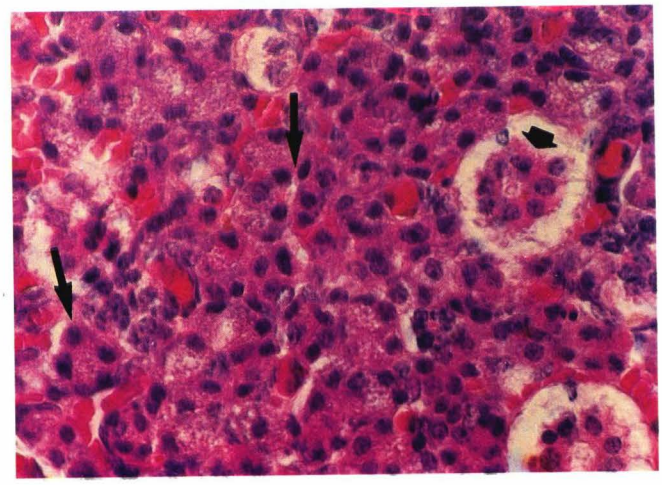

تصویر ۲: غده بناگوشی خوکچه هندی قبل از تزریق دارو: واحدهای ترشحی به صورت آسینی مرکب بوده (فلش‌های تیره) که از ۴ تا ۸ سلول که در اطراف یک حفره مرکزی قرار گرفته‌اند، تشکیل شده است. سلولهای واحدهای ترشحی به صورت سروزی خالص، اکثراً هرمی شکل و دارای هسته کروی نزدیک به قاعده می‌باشند. در تصویر مجاری بینابینی (سرفلش تیره) نیز دیده می‌شود (H&E).

تصویر ۴: غده بناگوشی خوکچه هندی قبل از تزریق دارو: سلولهای تشکیل دهندهٔ واحدهای ترشحی (نوک فلش) و سلولهای مجاری (*) حاوی مواد موکوپلی‌ساکاریدی نیز اسیدی نمی‌باشند. حفرات ترشحی (L) فاقد مواد موفق است. در صورت موجود بودن، ترشحات موکوپلی‌ساکاریدی اسیدی به صورت سبز فیروزه‌ای تیره دیده می‌شوند (آلسین‌بلو).

نتایج

هر دو غده بناگوشی و تحت فکی در اثر تزریق داروی ایزوپرنالین افزایش وزن چشمگیری را نشان دادند به طوری که وزن غده بناگوشی به بیش از ۲ برابر و غده تحت فکی به ۱/۵ برابر نسبت به گروه کنترل رسیدند.

میانگین وزن غدد بناگوشی و تحت فکی در مقایسه با گروه کنترل در جدول شمارهٔ ۱ آورده شده است.

قبل از تزریق دارو، در غدد بناگوشی و تحت فکی، قطعات ترشحی کاملاً از یکدیگر متمایز بوده و به صورت قطعات کوچک و بزرگ قابل رویت بودند.

بافت همبند بین قطعات ترشحی و بافت همبند بینابینی شامل الیاف کلاژن ظریف و حاوی مقدار زیادی سلولهای چربی بودند.

سلولهای واحدهای ترشحی به صورت سروزی خالص و اکثراً هرمی شکل بوده، دارای هسته کروی نزدیک به قاعده می‌باشند (تصاویر شماره ۱ و ۲ و ۳).

بررسی پارانشیم هر دو غدد بناگوشی و تحت فکی نشان داد که سلولهای تشکیل دهنده واحدهای ترشحی و مجاری، حاوی مواد موکوپلی ساکاریدی اسیدی و خنثی نمی‌باشند در حالی که سلولهای ترشحی جامی در آستر پوششی مجاری دفعی بزرگ حاوی مواد موکوپلی‌ساکاریدی اسیدی و خنثی می‌باشند.

این نتایج با خصوصیات هیستوشیمیایی سلولهای ترشحی سروزی مطابقت دارند (تصاویر شماره ۴ و ۵ و ۶ و ۷).

بعد از تزریق ایزوپرنالین، سلولهای ترشحی غدد بزاقی بناگوشی و تحت فکی کاملاً تحت تأثیر قرار گرفته بودند.

جدول شماره ۱- میانگین وزن غدد بزاقی بناگوشی و تحت فکی در گروههای مختلف خوکچه هندی

میانگین وزن غدد به میلی‌گرم نام غده	گروه کنترل	گروه تزریقی با ایزوپرنالین
بناگوشی	۴۲۷±۳۲*	۹۲۱±۴۰*
تحت فکی	۲۲۰±۱۸*	۳۶۵±۳۲*

* Mean±SD

سلولهای تشکیل دهنده واحدهای ترشحی کاملاً به صورت هیپرتروفی دیده شدند به صورتی که به دلیل تراکم مواد ترشحی، هسته سلولها به صورت فشرده در ناحیه قاعده سلول قرار گرفته بودند.

به دلیل هیپرتروفی سلولها، حفره ترشحی واحدهای ترشحی بسیار کوچک شده بودند.

سیتوپلاسم سلولهای ترشحی به صورت روشن و حاوی گرانولهای ترشحی بزرگی بوده و بر خلاف سلولهای قبل از تزریق که سیتوپلاسم اسیدوفیلیک داشتند، در اینجا سیتوپلاسم روشن شده بود.

بر خلاف سلولهای واحدهای ترشحی، سلولهای تشکیل دهندهٔ مجاری تحت تأثیر دارو قرار نگرفته بودند (تصاویر ۸ و ۹).

به دلیل هیپرتروفی واحدهای ترشحی، بافت همبند بین قطعات ترشحی دارای وسعت کمتری بوده و قطعات ترشحی نسبت به قبل از تزریق، کاملاً بزرگ شده بودند.

سلولهای تشکیل دهنده واحدهای ترشحی هر دو غدد به طور ضعیفی با رنگ‌آمیزی آلسین بلو واکنش نشان داده و این بیانگر این مسئله بود که در اثر تزریق داروی ایزوپرنالین مقدار کمی مواد موکوپلی ساکاریدی اسیدی ساخته می‌گردد (تصاویر شماره ۱۰ و ۱۱).

میزان مواد موکوپلی ساکاریدی اسیدی در سیتوپلاسم سلولهای جامی تحت تأثیر دارو قرار نگرفته و تغییر خاصی بین قبل و بعد از تزریق مشاهده نگردید.

از طرف دیگر در اثر تزریق داروی ایزوپرنالین هیچگونه تغییری در میزان مواد موکوپلی‌ساکاریدی خنثی نسبت به قبل از تزریق در پارانشیم غدد و سلولهای جامی ایجاد نگردید.

نتایج حاصل از اندازه‌گیری پروتئین تام به روش لوری در غدد بزاقی بناگوشی نشان داد که پروتئین تام این غده در اثر تزریق داروی ایزوپرنالین کم شده است.

اگر چه این کاهش اندک می‌باشد ولی از نظر آماری ($P<0/01$) معنی‌دار بوده است.

در غدهٔ بزاقی تحت فکی، پروتئین تام در اثر تزریق داروی ایزوپرنالین افزایش یافته بود که این افزایش از نظر آماری ($P<0/01$) معنی‌دار بوده است.

مقدار پروتئین تام غدد بزاقی بناگوشی و تحت فکی در حیوانات گروه شاهد و همچنین حیوانات تحت تزریق داروی ایزوپرنالین در جدول شمارهٔ ۲ آورده شده است.

نتایج حاصل از الکتروفورز پروتئین‌های غده بزاقی بناگوشی در خوکچه هندی در گروه شاهد با گروه تزریقی ایزوپرنالین تفاوت زیادی نداشت و در مقایسه بین این گروهها، باند پروتئینی جدیدی ظاهر نگردید.

در گروه تزریقی ایزوپرنالین باندهای مربوط به پروتئینی با وزن مولکولی حدود ۵۲ هزار دالتون (باند A) و پروتئین دیگری با وزن مولکولی حدود ۱۴ هزار دالتون (باند B) نسبت به گروه شاهد، ضعیف‌تر شده بودند (تصویر شمارهٔ ۱۲).

الکتروفورز پروتئین‌های غده بزاقی تحت فکی خوکچه هندی نشان داد که در گروهی که داروی ایزوپرنالین را دریافت کرده بودند باند مربوط به پروتئینی با وزن مولکولی حدود ۱۴۸۰۰ دالتون (باند E) خیلی قوی‌تر شده بود.

این باند پروتئینی در گروه شاهد به طور ضعیفی وجود داشت.

همچنین باندهای پروتئینی مربوط به پروتئینی با وزن مولکولی حدود ۱۶۵۰۰ دالتون (باند D) و پروتئین دیگر با وزن مولکولی حدود ۵۲ هزار دالتون (باند C) در گروههای تحت تأثیر داروی ایزوپرنالین نسبت به گروه شاهد، قوی‌تر شده بودند (تصویر شمارهٔ ۱۲).

بحث

داروی ایزوپرنالین جزو خانوادهٔ کاتکول آمینها بوده و بیشتر بر روی گیرنده‌های آدرنرژیک اثر می‌گذارد.

این دارو یک بتا ـ اگونیست انتخابی و محرک قوی گیرنده‌های بتا ـ آدرنرژیک می‌باشد (۱ و ۲۰).

Selye و همکاران (۱۹۶۱) گزارش نمودند که تزریق طولانی مدت و تکراری ایزوپرنالین به موش آزمایشگاهی و موش صحرایی باعث هیپرپلازی و هیپرتروفی غدد بزاقی بناگوشی و تحت فکی می‌گردد (۲۵).

Schneyer (۱۹۶۲) گزارش نمود که در موش صحرایی، حداکثر تغییرات در غدد بناگوشی و کمترین تغییرات در غده زیرزبانی دیده شده است (۲۳).

Dawes و Abe (۱۹۸۰) با تجویز طولانی مدت ایزوپرنالین، افزایش وزن غده بناگوشی موش صحرایی را ۴ تا ۵ برابر و غده تحت فکی را حدود ۲ برابر اندازهٔ طبیعی ذکر کرده و در مقابل هیچگونه تغییر آشکاری در غده زیرزبانی در اثر این دارو مشاهده ننموده‌اند (۲).

در تحقیق حاضر نیز مشخص گردید که تزریق ایزوپرنالین به مدت ۲۰ روز به خوکچه هندی باعث می‌شود که وزن غده بناگوشی به بیش از ۲ برابر و غده تحت فکی به ۱/۵ برابر نسبت به گروه شاهد برسد.

Novi و Baserga (۱۹۷۱) گزارش کرده‌اند که هیپرپلازی تنها در روزهای اولیه تزریق رل مهمی را در بزرگ شدن غدد بازی می‌کند و افزایش اصلی و بعدی وزن غدد در اثر هیپرتروفی سلولی می‌باشد (۲۱).

هیپرپلازی و هیپرتروفی ایجاد شده به علت اثر دارو در افزایش سنتز DNA و تقسیم سلولی و نیز تغییر در میزان و نوع ترشح و غلظت پروتئین تام و الکترولیتهای اصلی غدد، ایجاد می‌گردد (۲ و ۵ و ۶ و ۷ و ۱۴ و ۲۱).

در تحقیق حاضر، با بررسی مقاطع میکروسکوپی غدد بزاقی بناگوشی و تحت فکی، مشخص گردید که این غدد کاملاً تحت تأثیر دارو قرار گرفته و هیپرتروفی ایجاد شده است و بنابراین افزایش در اندازه سلولها در آسینی‌های ترشحی به حدی است که دلیلی برای افزایش وزن مشاهده شده در وزن غدد می‌باشد.

مطالعات مشخص کرده‌اند که داروی ایزوپرنالین از طریق تحریک گیرنده‌های بتا ـ آدرنرژیک باعث این بزرگ شدگی می‌شود (۱ و ۲۰).

یکی دیگر از اثرات مهم تجویز طولانی مدت ایزوپرنالین در موش صحرایی و موش آزمایشگاهی، افزایش سنتز پروتئین‌های غنی از اسید آمینه پرولین (P.R.Ps) در غدد بزاقی می‌باشد (۴ و ۱۱ و ۱۵ و ۱۹).

ایزوپرنالین از طریق فعال کردن گیرنده‌های بتا باعث افزایش cAMP پروتئین‌های غنی از پرولین و متعاقب آن افزایش mRNA مربوط به آنها می‌گردد (۳).

از اثرات دیگر این دارو کاهش قابل ملاحظه mRNA مربوط به آلفا ـ آمیلاز در غده بزاقی بناگوشی موش صحرایی و موش آزمایشگاهی می‌باشد (۳).

تزریق ایزوپرنالین همچنین باعث تحریک ترشح میزان زیادی آمیلاز از غدد بزاقی می‌گردد (۲۷).

مطالعاتی که با استفاده از داروهای انتخابی تحریک کننده‌گیرنده‌های بتا ـ یک و بتا ـ دو بر روی غده بناگوشی موش صحرایی صورت گرفته است، مشخص کرده‌اند که تحریک ترشح آمیلاز عمدتاً از طریق گیرنده‌های بتا ـ یک صورت می‌گیرد (۱۰ و ۱۲).

در تحقیق حاضر پروتئین تام عصاره غده بناگوشی کم شده بود.

نتایج حاصل از الکتروفورز عصاره غده بناگوشی به وسیلهٔ روش SDS-PAGE نیز نشان داد که بعد از تزریق دارو باند مربوط به پروتئینی با وزن مولکولی حدود ۵۲ هزار دالتون که احتمالاً مربوط به آلفا ـ آمیلاز می‌باشد و همچنین باند مربوط به پروتئین دیگری با وزن مولکولی حدود ۱۴ هزار دالتون که احتمالاً مربوط به لیزوزیم می‌باشد، نسبت به قبل از تزریق ضعیف‌تر شده بودند.

با توجه به این که در اثر داروی ایزوپرنالین گیرنده‌های بتا ـ آدرنرژیک تحریک می‌شوند، کم‌شدن میزان آمیلاز که عمدتاً در اثر تحریک گیرنده‌های بتا ـ یک می‌باشد (۱۰ و ۱۲)، با گزارشات مربوط به مطالعاتی که قبلاً در حیوانات دیگر انجام گرفته است، مشابه می‌باشد.

تنها اختلافی که بین غده بزاقی بناگوشی خوکچه هندی و حیواناتی که قبلاً از آنها نام برده شد، دیده می‌شود عدم ساخت پروتئین‌های غنی از اسید آمینه پرولین در غدد بزاقی بناگوشی خوکچه هندی می‌باشد.

Henriksson (۱۹۸۲) گزارش کرده است که گیرنده‌های آدرنرژیکی بتا ـ یک و بتا ـ دو در سلولهای آسینار غده بزاقی بناگوشی موش صحرائی دارای اثرات متفاوتی می‌باشند.

این محقق با توجه به استفاده از داروهای انتخابی تحریک کننده گیرنده‌های بتا ـ یک و بتا ـ دو اظهار می‌دارد که هر دو دارو می‌توانند ساخت DNA را در این غده تحریک نمایند ولی تحریک گیرنده‌های بتا ـ یک باعث ترشح میزان زیادی آمیلاز می‌گردد در حالی که تحریک گیرنده‌های بتا ـ دو در ترشح آمیلاز تأثیری نداشته یا اثر آن بسیار جزئی می‌باشد.

در مقابل تحریک گیرنده‌های بتا ـ دو باعث افزایش مشخصی در میزان تجمع cAMP می‌گردد (۱۲).

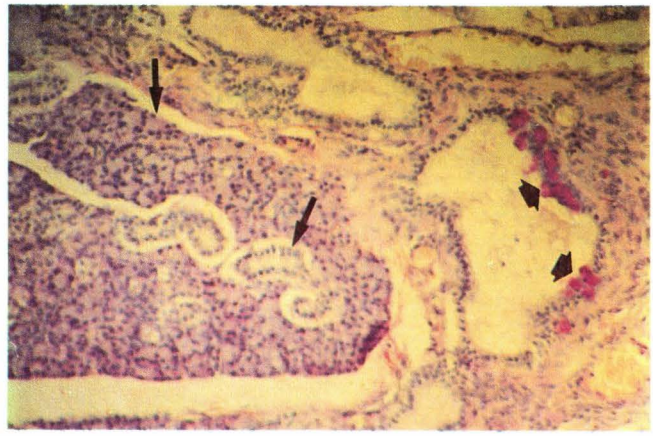

تصویر ۵: غده بناگوشی خوکچه هندی قبل از تزریق دارو: سلولهای تشکیل دهندهٔ واحدهای ترشحی و مجاری فاقد مواد موکوپلی‌ساکاریدی خنثی می‌باشند (نوک فلش‌های تیره) در حالی که سلولهای ترشحی جامی (سرفلش‌های تیره) در دیوارهٔ مجرای دفعی بزرگ کاملاً مثبت مشاهده می‌گردند. (P.A.S).

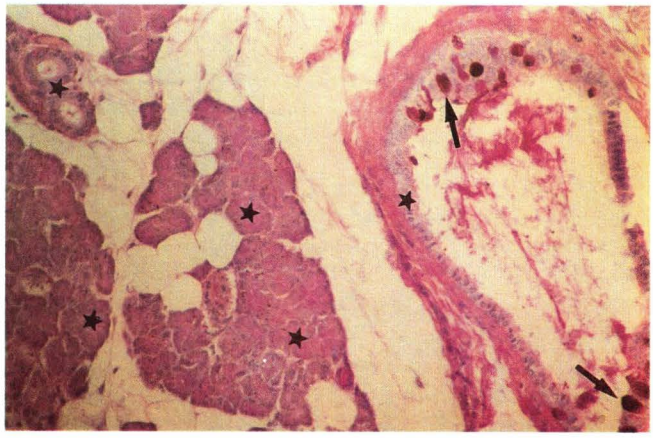

تصویر ۷: غده فکی خوکچه هندی قبل از تزریق دارو: سلولهای تشکیل دهندهٔ واحدهای ترشحی و مجاری (*) فاقد مواد موکوپلی‌ساکاریدی خنثی می‌باشند در حالی که سلولهای ترشحی جامی در دیوارهٔ مجرای دفعی بزرگ (نوک فلش‌ها) کاملاً مثبت مشاهده می‌گردند (P.A.S.).

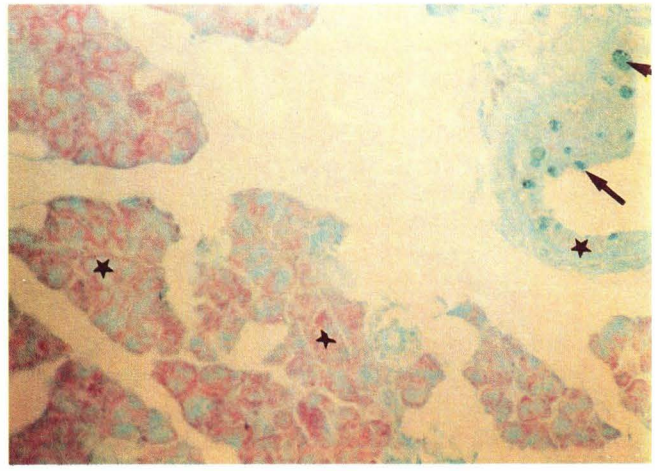

تصویر ۶: غده تحت فکی خوکچه هندی قبل از تزریق دارو: سلولهای واحدهای ترشحی و مجاری (*) حاوی مواد موکوپلی‌ساکاریدی اسیدی نمی‌باشند در حالی که سلولهای ترشحی جامی در دیواره مجرا (نوع فلش‌ها) حاوی مواد فوق می‌باشند. (آلسین‌بلو).

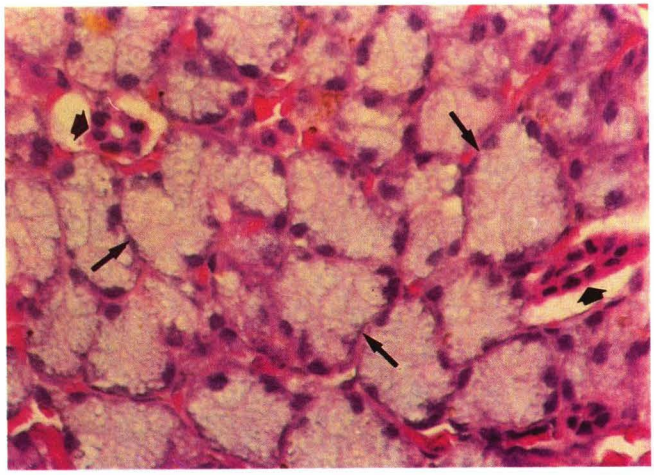

تصویر ۸: غده بناگوشی خوکچه هندی بعد از تزریق دارو: سلولهای تشکیل دهندهٔ واحدهای ترشحی کاملاً به صورت هیپرتروفی با سیتوپلاسم روشن حاوی گرانولهای ترشحی بزرگ دیده می‌شوند (نوک فلش‌های تیره). هسته سلولهای ترشحی به صورت فشرده در قاعدهٔ سلول دیده می‌شوند. بر خلاف سلولهای واحدهای ترشحی، سلولهای مجاری ترشحی تحت تأثیر قرار نگرفته‌اند (سرفلش‌های تیره). این تصویر با تصویر شمارهٔ ۲ مقایسه گردد (H&E).

با توجه به آنچه ذکر گردید، می‌توان احتمال داد که ساخت پروتئین‌های غنی از اسید آمینه پرولین در اثر تحریک گیرنده‌های آدرنرژیکی بتا ـ دو می‌باشد و عدم ساخت این گروه پروتئینی در غده بناگوشی خوکچه هندی احتمالاً به دلیل فقدان و یا کم بودن میزان گیرنده‌های آدرنرژیکی بتا ـ دو در سطح این غده می‌باشد.

نتایج حاصل از اندازه‌گیری پروتئین تام عصارهٔ غده تحت فکی در خوکچهٔ هندی نشان می‌دهد که در اثر تزریق داروی ایزوپرنالین افزایش معنی‌داری در میزان پروتئین تام این غده به وقوع پیوسته است.

نتایج حاصل از الکتروفورز SDS-PAGE عصارهٔ غده تحت فکی خوکچه هندی نیز نشان داد که در اثر تزریق ایزوپرنالین باند مربوط به پروتئینی با وزن‌مولکولی حدود ۱۴۸۰۰ دالتون خیلی قوی‌تر شده بود.

با توجه به این که این باند در حیوانات گروه شاهد وجود نداشته یا خیلی ضعیف بوده و در اثر تزریق داروی ایزوپرنالین به مقدار زیادی قوی‌تر شده بود و از طرفی وزن مولکولی آن نیز با وزن مولکولی پروتئین‌های بازی غنی از اسید آمینه پرولین که توسط Muenzer (۱۹۷۹) شناسائی شده بودند (۱۹) همخوانی داشت، می‌توان احتمال داد که این باند مربوط به یک نوع پروتئین بازی غنی از اسید آمینه پرولین باشد.

همچنین باند پروتئینی دیگری با وزن مولکولی حدود ۱۶۵۰۰ دالتون در گروه تحت تأثیر داروی ایزوپرنالین نسبت به گروه شاهد قوی‌تر شده بود که براساس آنچه در مورد پروتئین قبلی بیان شد، این باند را نیز احتمالاً می‌توان به یک پروتئین بازی غنی از اسید آمینه پرولین مربوط دانست.

جدول شماره ۲- میزان پروتئین تام در بافت غدد بزاقی نیلگونی و تحت فکی خوکچه‌های هندی در گروههای تحت تزریق داروی ایزوپرنالین و گروه شاهد بر حسب میلی‌گرم در یک گرم بافت.

میزان پروتئین / نام غده	گروه شاهد	گروه تزریقی با ایزوپرنالین
بناگوشی	۹۱/۴±۳/۱*	۷۹/۶±۳/۷*
تحت فکی	۱۲۶/۷±۸/۲*	۱۶۱/۶±۴/۵*

* Mean±SD

در غده تحت فکی خوکچه هندی بر خلاف غده بناگوشی، باند مربوط به پروتئینی با وزن مولکولی حدود ۵۲۰۰۰ دالتون که احتمالاً مربوط به آلفا ـ آمیلاز می‌باشد، در اثر تزریق داروی ایزوپرنالین قوی‌تر شده بود.

افزایش میزان آلفا ـ آمیلاز در غده تحت فکی را می‌توان در تأثیر داروی ایزوپرنالین بر روی گیرنده‌های آدرنرژیکی بتا ـ دو تصور نمود.

با توجه به احتمال ساخته شدن پروتئین‌های غنی از اسید آمینه پرولین و همچنین افزایش میزان آلفا ـ آمیلاز در غده تحت فکی خوکچه هندی تحت تأثیر داروی ایزوپرنالین و آنچه در مورد اثرات مختلف تحریک گیرنده‌های آدرنرژیکی بتا ـ یک و بتا ـ دو قبلاً بیان گردید می‌توان تصور نمود که میزان گیرنده‌های بتا ـ دو در غده تحت فکی خوکچه هندی نسبت به گیرنده‌های بتا ـ یک خیلی زیادتر می‌باشد.

تشکر و قدردانی

بدین وسیله از کمیسیون محترم پژوهشی دانشگاه شیراز به واسطهٔ تصویب طرح پژوهشی به شمارهٔ ۷۲-VE ۷۸۸-۴۳۸ و مساعدتهای بی‌دریغشان تشکر و قدردانی می‌گردد.

پاورقی

1. Isoprenaline
2. B-adrenergic
3. Catecholamines
4. Hypertrophy
5. Total protein
6. Exocytosis
7. Hyperplasia
8. Proline-rich proteins

منابع مورد استفاده

۱- سلیمی، محمدمهدی، ۱۳۶۴، فارماکولوژی دامپزشکی، انتشارات دانشگاه تهران، صفحات ۱۶۲-۱۶۱

2- Abe,K. and Dawes, C. 1980. The secretion of protein and some electrolytes in response to α-and β-adrenergic agonists by rat parotid and submandibular salivary glands enlarged by chronic treatment with isoprenaline, J. Dent. Res. 59:1081-1089.

3- Ann, D.K. 1987. Induction of tissue-specific proline-rich protein multigene families in rat and mouse parotid glands by isoprenaline. J. Biol. Chem. 262:899-904.

4- Bannister, A., Divecha,N., Ashmore, M., Mcdonald, C.1989. Basic proline-rich proteins of murine parotid glands. Eur. J.Biochem. 181:371-379.

5- Barka,T. 1965. Stimulation of DNA synthesis by isoprenaline in the salivary gland. Exp. Cell Res. 39:355-364.

6- Barka, T. 1966. Stimulation of RNA synthesis in the salivary glands by isoprenaline. Exp. Cell. Res. 41: 573-579.

7- Barka, T. 1970. Further studies on the stimulation of deoxyribonucleic acid synthesis in the submandibular gland by isoproterenol. lab. Invest. 22:73-80.

8- Bennick, A.1982. Salivary proline - rich proteins. J.Biochem. 45: 83-99.

9- Byrt,p. 1966. Secretion and synthesis of amylase in the rat parotid gland after isoprenaline. Nature. 212: 1212-1215.

10- Carlsoo, B., Danielsson, A. and Henriksson, R. 1984. B_1-and B_2-adrenoceptor mediated secretion of amylase from incubated rat parotid gland. Acta. Physiol. Scand. 120: 429-435.

11- Fernandez-Sorenson, A. and Carlson, D.M.1974. Isolation of a proline-rich protein from rat parotid glands. J.Biochem. Biophys.Res. Commun. 60:249-256.

12- Henriksson, R.1982. B_1 and B_2 - adrenoceptor agonists have different effects on rat parotid acinar cells, Am.J. physiol. 21:481-486.

13- Kauffman, D.L. and keller,P.J. 1979. The basic proline-rich proteins in human parotid saliva from a single subject. Arch. Oral. Biol. 24:249-256.

14- Malamud, D.and Baserga,R.1967. The mechanism of action of isoproterenol in stimulation DNA synthesis in salivary glands of rats and mice. life Sci 6: 1765-1769.

15- Mansouri, H., Cope, G.H., Divecha, N. and Mcdonald, C.J.1992. Electron microscopic immunocytochemical localization of proline-rich proteins in normal mouse parotid salivary glands. Histochem.J. 24: 737-746.

16- Mehansho, H. and Carlson, D.M. 1983. Induction of protein and glycoprotein synthesis in rat submandibular glands by isoproterenol. j. Biol. Chem. 258:6616-6620.

17- Mehansho, H, Ann, D.K., Butler, L.G., Rogler, J. and Carlson, D.,M., 1987. Induction of proline-rich proteins in hamster salivary glands by isoproterenol treatment and an unusual growth inhibition by tannins. J. Biol. Chem. 262: 12344-12350.

18- Mehansho, H., Butler, L.G. and Carlson, D.M. 1987. Dietary tannins and salivary proline-rich proteins: interaction, induction and defense mechanisms. Ann. Rev. Nutr. 7:423-440.

19- Muenzer, J.1979. Properties of proline-rich proteins from parotid glands of isoproterenol treated rats. j.Biol. Chem. 254: 5629-5634.

20- Nicholas, H.B. and Mcdonald, L.E. 1982. Veterinary pharmacology and therapeutic. 5th. ed. Iowa State University Press. pp:89-100.

21- Novi, A.M. and Baserga, R. 1971. Association of hypertrophy and DNA synthesis in mouse salivary glands after chronic adminstration of isoproterenol. Am.J. Path. 62: 3-4.

22- Oppenheim, F.G., Hay, D.I. and

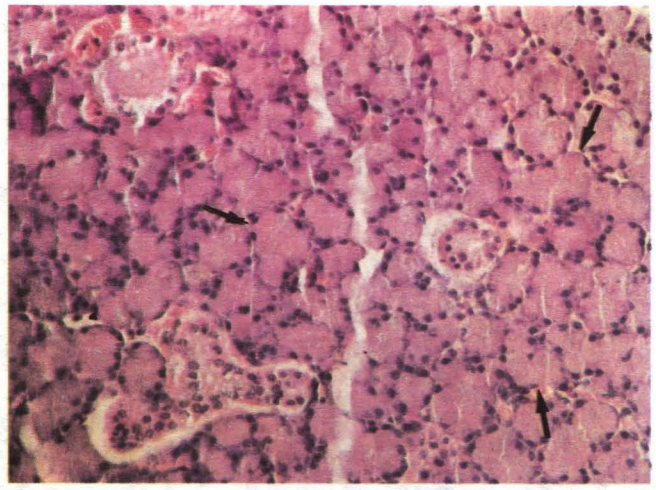

تصویر ۹: غده تحت فکی خوکچه هندی بعد از تزریق دارو: سلولهای تشکیل دهنده واحدهای ترشحی به صورت هیپرتروفی با سیتوپلاسم روشن و هسته فشرده در قاعده سلول (نوک فلش‌های تیره) دیده می‌شوند. این تصویر با تصویر شماره ۳ مقایسه گردد. (H&E).



تصویر ۱۱: غده تحت فکی خوکچه هندی بعد از تزریق دارو: در مقایسه با قبل از تزریق (تصویر ۶) افزایش بسیار ناچیز مواد ترشحی موکوپلی‌ساکاریدی اسیدی در سلولهای ترشحی غده (*) دیده می‌شود (آلسین‌بلو).

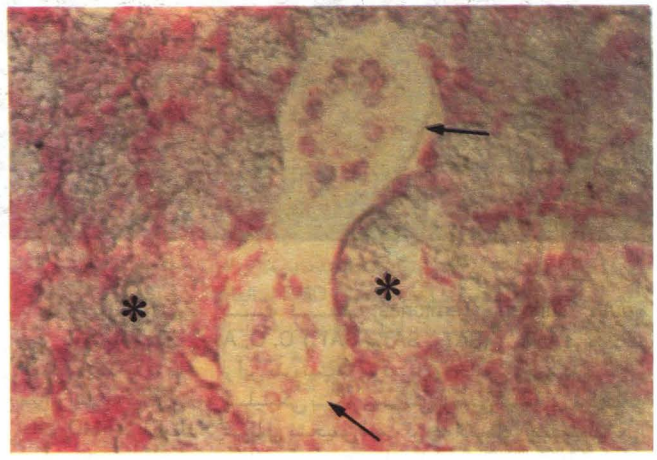

تصویر ۱۰: غده بناگوشی خوکچه هندی بعد از تزریق دارو: سلولهای تشکیل دهنده واحدهای ترشحی (*) در مقایسه با سلولهای تشکیل دهنده مجاری (نوک فلش‌ها) به طور بسیار ضعیفی با این رنگ‌آمیزی واکنش نشان داده‌اند (آلسین‌بلو).

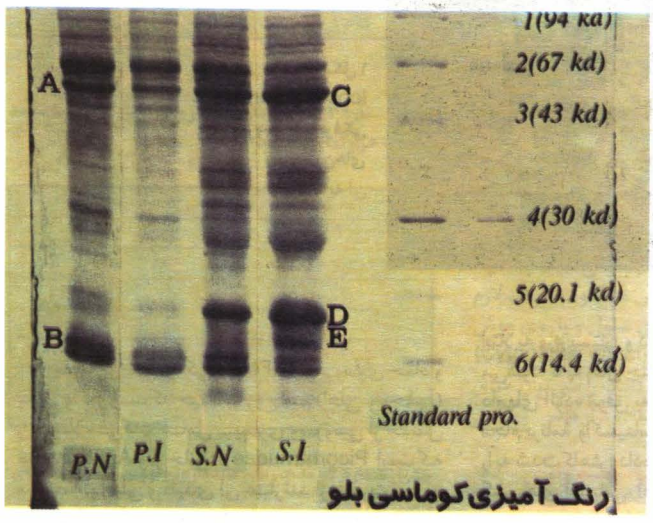

تصویر ۱۲: الکتروفورز SDS-PAGE پروتئین‌های غدد بزاقی بناگوشی و تحت فکی خوکچه هندی: شماره‌های ۱ تا ۶ بیانگر پروتئین‌های استاندارد مورد استفاده و اعداد داخل پرانتز وزن مولکولی آنها به کیلو دالتون می‌باشد. حروف A و B مشخص کننده باندهای تغییر یافته در غده بناگوشی و حروف C و D و E باندهای تغییر یافته در غده تحت فکی می‌باشند.

P.N: باندهای پروتئینی مربوط به غده بناگوشی در حیوانات گروه شاهد

P.I: باندهای پروتئینی مربوط به غده بناگوشی در حیوانات تحت تزریق ایزوپرنالین

S.N: باندهای پروتئینی مربوط به غده تحت فکی در حیوانات گروه شاهد

S.I: باندهای پروتئینی مربوط به غده تحت فکی در حیوانات تحت تزریق ایزوپرنالین

پروتئین‌های استاندارد شامل: 1. Phosphorylase b, 2. BSA, 3. Ovalbumin, 4. Carbonic anhydrase, 5. Soybean trypsin inhibitor, 6. α-lactalbumin

Franzblau, C.1971. Proline-rich proteins from human parotid saliva. Isolation and partial characterization. J.Biochem. 10:4233-4238.

23- Schneyer, C.A. 1962. Salivary gland changes after isoproterenol-induced enlargement. Am. J. phys. 203: 232-236.

24. Schramm, M. and Selinger, Z. 1974. The function of α-and β-adrenergic receptors and a cholinergic receptor in the secretory cell of rat parotid gland. J. Cytopharmacol, 2:29-32.

25- Selye, H.Veilleux, R.and Cantin, M. 1961. Excessive stimulation of salivary gland growth by isoproterenol. Sci. 133:44-45.

26- Sharoni, Y., Eimeral, S.and Schramm,M.1976. Secretion of old versus new exportable proteins in rat parotid slices. J. Cell Biol. 71:107-122.

27. Strittmatter, W.J., Gagnon, C. and Axelrod, J. 1978. Beta adrenergic stimulation of protein carboxymethylation and amylase secretion in rat parotid gland. J.phar. and Exp. Therapeut. 207: 419-424.